



# IHC – INTERNATIONALER HOVAWART CLUB

## HD-UNTERSUCHUNG

HD-Stelle  
Claudia Wörrlein  
Brunnengasse 1  
86655 Harburg  
Tel. 09080-4323

### Hund

Name Gismo Zwingername vom Wiesenhof ChipNr. 276094 1800 16602 DEU

Zuchtbuch Nr. SEG-H. 00831/10 Wurfstag 11.10.10 Geschlecht:  Rüde  Hündin

Farbe: ~~Blau~~/SchwarzMarken/~~Schwarz~~

### Eigentümer

Vorname Frank Nachname Barth MitgliedsNr. 64

Straße Hinterer Dorfstr. 1 PLZ/Ort 75242 Neuhausen/Enzkreis

Die Röntgenaufnahme wird mit Einsendung Eigentum des IHC, der Eigentümer zahlt die Auswertungsgebühr.

Die Röntgenaufnahme, versehen mit Name, Zuchtbuch Nr. u. ChipNr. des Hundes ist zusammen mit dem kompletten Formular vom Tierarzt direkt an die Auswertungsstelle Prof. Saar zu senden:

Prof. Dr. Christian Saar  
Wandsbeker -Königstr. 50  
22041 Hamburg

### Bestätigung des Tierarztes

- Die Ahnentafel wurde vor der Röntgenaufnahme vorgelegt und die HD- Untersuchung ist eingetragen
- Die ChipNr. wurde anhand der Ahnentafel überprüft
- Der untersuchte Hund wurde ausreichend sediert
- Die Aufnahme wurde ohne Verwendung von Hilfsmitteln hergestellt
- Am Hund sind keine OP oder Manipulationen vorgenommen

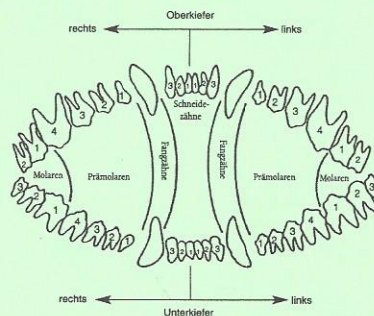
Datum 19.07.2012 Unterschrift des Röntgen-Tierarztes

**Tierklinik  
am Scheibenberg**  
Landstraße 81  
75571 Gaggenau  
T. 0 72 24 / 33 96

Stempel des Tierarztes

- Gebiß:  vollzahnig  nicht vollzahnig  
 Schere  Zange  
 Vorbiss  Rückbiss  
 Kreuzbiß
- Hoden:  vorhanden  nicht vorhanden  verkümmert  
 rechts  rechts  rechts  
 links  links  links

Zahnschema: bitte fehlende Zähne streichen + zusätzliche eintragen



### Aufgrund der Röntgen-Aufnahme wird folgende Beurteilung gegeben:

- |                                      |                |                |       |
|--------------------------------------|----------------|----------------|-------|
| Kein Hinweis auf Hüftgelenkdysplasie | R              | L              | A 1 2 |
| Verdacht auf Hüftgelenkdysplasie     | A <sub>1</sub> | A <sub>1</sub> | B 1 2 |
| Leichte Hüftgelenkdysplasie          |                |                | C 1 2 |
| Mittlere Hüftgelenkdysplasie         |                |                | D 1 2 |
| Schwere Hüftgelenkdysplasie          |                |                | E 1 2 |

DR. ULRICH SCHMIDT  
TIERARZT  
DR. CHRISTIANE REICHEL-SAAR  
PROF. DR. CHRISTIAN SAAR  
DR. BIRGIT PAGEL  
FACHTIERÄRZTE FÜR KLEINTIERE  
WANDSBEKER KÖNIGSTR. 50  
22041 HAMBURG  
TELEFON 040 / 27 14 82 80

Hamburg, den 10.8.12 Prof. Dr. Saar

Gutachten und Röntgenaufnahme bitte an die HD-Stelle schicken.